LABOKLIN aktuell

Ovariální změny u klisen: Laboratorně-diagnostický postup

Během sezóny (jaro – podzim) dochází u klisen k fyziologickým změnám vaječníků souvisejícím s cyklem (vývoj folikulů, ovulace, tvorba žlutého tělíska – *corpus luteum*).

V důsledku hormonálních změn, zejména během říje, mohou klisny vykazovat změny v chování, které nejsou pozorovány během diestru nebo anestru (např. časté močení, citlivost na tlak v oblasti stehen, zvedání ocasu).

Patologické změny na vaječnících mohou vést k výrazným klinickým příznakům v závislosti na typu a závažnosti. Nejčastějšími důvody pro klinickou prezentaci takových klisen jsou problémy s jezditelností nebo abnormální chování zvířat, jako je hřebčí chování, kousání, kopání, naskakování nebo agresivita vůči jiným koním a lidem. Dále mohou poruchy cyklu nebo absence cyklu vést ke snížené plodnosti až neplodnosti, a tím k ekonomickým ztrátám v chovech.

Důležitou součástí diagnostického postupu u těchto případů je pečlivé celkové a klinicko-gynekologické vyšetření klisny (včetně ultrazvuku, pokud je to nutné), aby se vyloučily extragenitální příčiny výše popsaných příznaků (např. poranění svalstva, onemocnění páteře a svalů, žaludeční vředy, onemocnění zubů).

Průměrná velikost aktivních vaječníků u teplokrevných klisen je přibližně 6–8 cm od kraniálního k kaudálnímu konci a 3–4 cm v průměru. Pokud je zjištěna asymetrie s jednostranným zvětšením vaječníku nebo bolestivost při palpaci, je třeba kromě fyziologických preovulačních (Graafových) folikulů nebo žlutého tělíska zvážit i patologické změny.

Některá onemocnění lze diagnostikovat v laboratoři pomocí biochemických testů, zatímco léze, které nejsou doprovázeny specifickými změnami v krvi nebo hladinách hormonů, lze jednoznačně charakterizovat pouze histopatologickým vyšetřením.

Nejdůležitější neoplastickou změnou na vaječnících u klisen je **nádor buněk granulózy** (GCT), protože tento typ nádoru je u klisen zdaleka nejčastější. Jedná se o nádory vznikající z folikulárních granulózových buněk a (vzácněji) také obsahující buněčnou složku z vrstvy thekálních buněk (granulózově-thekální nádor). Klasické anamnestické nálezy zahrnují poruchy cyklu a/nebo chování a asymetrii vaječníků. Při sonografickém vyšetření se zvětšený vaječník (obr. 1) může jevit jako struktura podobná plástvím, solidní masa nebo jediná velká cystická struktura.

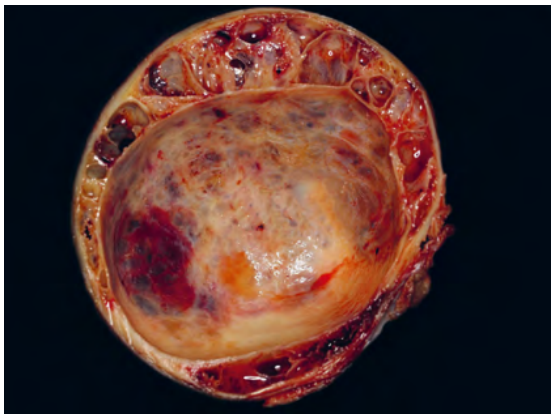

Obr. 1: Granulózní buněčný tumor s plástvovou strukturou v marginální oblasti a tvorbou velké centrální cysty. Zdroj obrázku: Laboklin

V reprodukční medicíně koní se k diagnostice hormonálně aktivní ovariální neoplazie používá několik ukazatelů, přičemž stanovení **anti-Mülleriánského hormonu** (AMH), který je denně testován v Laboklinu, se ukázalo jako nejcitlivější marker. U klisen je tento hormon produkován buňkami granulózy preantrálních a antrálních folikulů a nepodléhá cyklickým nebo s graviditou souvisejícím výkyvům. Koncentrace v séru je při přítomnosti GCT zvýšená až 20násobně. Ve vzácných případech může AMH vykazovat nejednoznačné hodnoty (např. v počátečních stadiích neoplazie nebo u folikulárních cyst). V takových případech se doporučuje kontrolní vyšetření za 2–4 týdny.

Klinickou a laboratorní diagnostiku lze dále doplnit měřením periferních pohlavních steroidů **estradiolu a testosteronu**. Oba hormony jsou produkovány buňkami granulózy a/nebo thekálními buňkami Graafova folikulu a při přítomnosti GCT mohou vykazovat výrazně zvýšené hladiny. Je však důležité si uvědomit, že pohlavní steroidy mají podstatně nižší citlivost než AMH, protože hormonálně neaktivní GCT se může také vyvinout.

Progesteron není vhodný pro laboratorní diagnostiku ovariálního GCT, protože je produkován buňkami žlutého tělíska, a proto se očekávají normální až nízké hodnoty.

Další laboratorní diagnostickou metodou, která (kromě jiných informací) poskytuje také indikaci přítomnosti endokrinně aktivní dysfunkce vaječníků, je histologické vyšetření **biopsie endometria**. Atypická hormonální aktivita vede k nepravidelné diferenciaci endometria, která je morfologicky detekovatelná. Je důležité poznamenat, že tato endometriální maladiferenciace není specifická pro přítomnost nádoru buněk granulózy, a proto není zahrnuta do klasifikace podle Kenneyho & Doiga (1986) upravené podle Schoona et al. (1992), i když endometriální maladiferenciace může snížit plodnost.

Thekomy, folikulární (luteinové) cysty nebo ovariální stromální hyperthekóza, stejně jako jiné endokrinní nerovnováhy, mohou být

rovněž spojeny s maladiferenciací endometria. Proto je pro konečnou interpretaci zásadní zohlednit anamnézu a výsledky klinického gynekologického a biochemického vyšetření.

Všechny ostatní primární nebo metastatické nádory vaječníků, jako jsou karcinomy nebo dysgerminomy, jsou endokrinologicky neaktivní, a proto nevykazují žádné specifické klinicko-biochemické abnormality. Konečná diagnóza v těchto případech vyžaduje histopatologické vyšetření po odstranění vaječníku (ovariektomii). Pro diagnostiku je klíčové zaslat k vyšetření celý vaječník, aby bylo možné získat reprezentativní vzorek.

Kromě nádorových změn na vaječníku existují také **nenádorové** onemocnění, která jsou obtížněji diagnostikovatelná. Tato onemocnění často nevykazují žádné specifické klinické příznaky a nelze je jednoznačně identifikovat laboratorními testy.

Anovulační hemoragické folikuly (AHF) se vyskytují specificky během **přechodných cyklů na podzim a na jaře**, kdy nedojde k ovulaci. Pokud se však AHF objeví během fyziologické chovné sezóny, musí být považován za patologický, protože interovulační období se za určitých okolností může prodloužit až na několik měsíců. Gravidita v tomto případě není možná. V laboratorní diagnostice lze při přítomnosti AHF v séru často naměřit hladiny progesteronu >1 ng/ml, což ukazuje na přítomnost luteinizované tkáně. Je třeba poznamenat, že nízké hodnoty nevylučují přítomnost AHF.

Postovulační hematomy jsou někdy pozorovány u starších klisen. V závislosti na jejich velikosti mohou být doprovázeny bolestí, kolikou a krvácením do okolní tkáně, anémií a sníženým výkonem. Laboratorní diagnostika obvykle neprokazuje žádné specifické změny v krevním obrazu, protože například anémie může mít i jiné příčiny – je vhodné zkontrolovat hemostazeologické vyšetření.

Abscesy vaječníků mohou být způsobeny septickými procesy šířícími se z dělohy nebo vejcovodů, případně poraněním/manipulací, což vede k klinickým příznakům, jako je horečka, kolika, anorexie a apatie. Laboratorní diagnostika může odhalit leukocytózu a zvýšení zánětlivých parametrů. Pokud se proces rozšíří do peritonea, lze to prokázat cytologickým a fyzikálně-biochemickým vyšetřením tekutiny z břišní dutiny. Očekává se neutrofilní obraz s masivně zvýšeným počtem buněk, zvýšeným obsahem bílkovin a přítomností bakterií, což lze pozorovat i u torze střev. Zároveň se doporučuje bakteriologické vyšetření nativního materiálu.

Na rozdíl od přežvýkavců se ovariální cysty u klisen vyskytují zřídka a obvykle jsou endokrinologicky neaktivní. Nejčastěji se vyskytují inkluzní cysty. Tyto cysty se mohou vyvinout po hematomech nebo jako důsledek dislokace povrchového epitelu v průběhu četných ovulací s věkem klisny. Protože je oblast ovulační fossy v ovariích koní predisponována k vývoji těchto cyst, jsou nejčastěji detekovány právě v této oblasti. Ve většině případů tyto inkluzní cysty nevedou ke snížení plodnosti, ale v ojedinělých případech mohou způsobit obstrukci infundibula, což znemožňuje průchod oocytu po ruptuře folikulu.

Histologicky lze tyto inkluzní cysty rozlišit podle jejich lokalizace na cysty fossální a fimbrální. Tyto struktury nemají hormonální aktivitu.

Folikulární cysty se vyvíjejí z Graafových folikulů, které jsou ve stádiu formování, a vyznačují se vystláním granulózovými buňkami. Pokud ovulace selže, mohou se vyvinout hemoragické folikuly (viz výše), což může vést ke zvýšení koncentrace progesteronu v séru.

Dále lze cysty na jiných místech klasifikovat jako ovariální nebo paraovariální cysty.

Ačkoli všechny tyto cystická struktury mohou v jednotlivých případech dosáhnout značné velikosti (až 20 cm v průměru), obvykle se jedná o změny bez klinického významu, které jsou diagnostikovány náhodně.

Závěr

- Heterogenní klinický obraz ovariálních změn u klisen, laboratorní diagnostika podporuje klinickou diagnózu.
- Biochemická diagnostika pro objasnění granulózního buněčného tumoru u megaovarií: Měření sérových koncentrací AMH (POZOR! zaslání chlazeného séra!), v případě potřeby doplněno o estradiol a testosteron.
- Histologické vyšetření biopsie endometria pro důkazy o endokrinních dysfunkcích.

Dr. Kathrin Jäger

Rozsah služeb
Estradiol
Testosteron
Progesteron
Anti-Müllerianský hormon (AMH)
Histopatologie

Reference

Bartmann CP, Schiemann V, Ellenberger C, Hoppen HO, Schoon HA: Ovariectomy as a therapeutic principle for ovarian disorders in horses – Indication, surgical procedures and results. Pferdeheilkunde 2003; 19 (6): 596-603.

Murase H, Ball BA, Tangyuenyong S, Watanabe G, Sato F, Hada T, Nambo Y: Serum Anti-Müllerian Hormone Concentrations in Mares with Granulosa Cell Tumors Versus Other Ovarian Abnormalities. J Equine Vet Sci 2018; 60 (1); 6-10.

Straticò P, Hattab J, Guerri G, Carluccio A, Bandera L, Celani G, Marruchella G, Varasano V, Petrizzi L: Behavioral Disorders in Mares with Ovarian Disorders, Out-come after Laparoscopic Ovariectomy: A Case Series. Vet. Sci. 2023; 10 (8):483.